

APLICAREA EXPERIMENTALĂ A IMPLANTELOR DIN TITAN CU SUPRAFAȚA NANOSTRUCTURATĂ LA ANIMALE DE LABORATOR (DATE PREVENTIVE) *

Rezumat

Acest studiu are ca obiectiv evaluarea biocompatibilității și osteointegrării titanului cu suprafața nanostructurată. Pe un lot de 12 șobolani (Linia Vistar) sa introdus în unghiul mandibulei implante din titan cu suprafața nanostructurată. Suprafețele au fost supuse la diferite proceduri de temperatură prin care se urmărește îmbunătățirea rezistenței oxidului de titan prin modificarea proprietăților de suprafață a filmului. Astfel prin suprafața creată de noi nanostructurată de oxid de titan sa obținut o interfață favorabilă între implantul metalic și țesut care induce un înalt grad de osteointegrare.

Summary

Experimental Use of Titan Implants with Nanocluster Layer In Animals from the Laboratory (preventive data) *

The aim if this research is to evaluate the biocompatibility and titan oss-teointegration which has a nanocluster layer. Titan implants with nanocluster layer were introduced to 12 mice in the maxilla area. These areas were supposed to different temperatures procedures in order to see the resistancy of titan oxid during modification of the film propreties. Thus due to the layer which we created — titan oxyd nanoclustral, we obtained a favourable interface between the tissue and metallic implant, which induces a high level of osteointegration.

Actualitatea temei

În ultimii ani se fac eforturi pentru obținerea prin diferite procedee de îmbunătățire a materialelor cunoscute și biocompatibile care ar putea prezenta o biointegrare cât mai perfectă. Titanul (Ti) este considerat inert și bine tolerat care în condiții optimizate este capabil de osteointegrare perfectă. Mai mult ca atât Ti permite o toleranță a unui strat bogat în fosfat de calciu, fosfor pe suprafața lui precum și a unui film subțire și stabil de oxid, care-i conferă pasivitate.

Obiectivul lucrării

Ca scop în această lucrare s-a urmărit aplicarea în practica experimentală pe animale de laborator a implantelor dentare din titan cu suprafața nanostructurată obținute prin anodare chimică.

Material și metode

Titanul este un material folosit pe larg în multe domenii, prin calitățile sale bioinerte, tolerat bine de organism nu provoacă reacții alergice și este netoxic. Osteointegrarea poate fi îmbunătățită substanțial prin acoperirea suprafeței titanului cu o peliculă mărită „crescută” de oxid de titan.

De noi, a fost studiată și descrisă modalitatea de a obține suprafața nanostructurată a titanului prin creșterea oxidului de titan dirijată prin metode electrochimice de diferite forme, inclusiv tuburi nanometrici de diferite dimensiuni. Pentru a spori lungimea tuburilor noi am utilizat electrolit în baza soluțiilor organice în schimbul soluțiilor utilizate de Zwilling. Utilizând electroliți organici este posibil de a obține nanotuburi de TiO_2 cu o lungime aproximativă de $10\mu m$ înălțime crescută în doar 1 oră de oxidare anodică. Oxidarea anodică îndelungată permite obținerea membranelor grosimea cărora depășește $100\mu m$.

Posibilitatea de a obține nanotuburi de dioxid de titan organizate de sine stătător a fost cercetată în soluții ce conțin adaos de diferiți acizi în etilenglicol. Unul

Prof. univ.,
Gheorghe Nicolau,
Mihail Barbuț,
Valentina Bodrug,
Iurie Marina, Mihai Enache

USMF „N. Testemițanu”,
facultatea Stomatologie,
UTM.

dintre cei mai importanți parametri ce influențează morfologia și dimensiunile structurii tubulare este compoziția electrolitului și potențialul aplicat.




Fig.1 Este prezentată imaginea SEM a părții superioare și inferioare a membranei din nanotuburi de TiO₂. Analiza și caracterizarea probelor a fost realizată cu ajutorul microscopului electronic cu baleiaj Vegatescan TS5130MM (SEM) dotat cu detector EDX pentru analiza compoziției chimice.

Formele în cazul oxidului de titan, poate fi sau rutil sau anatas. Pentru efectuarea tratamentului termic a fost utilizată o autoclavă industrială, ce oferă posibilitatea setării și menținerii temperaturii stabilite. De asemenea au fost studiat și influența mediului de oxidare asupra morfologiei structurilor. Conform studiului s-a constatat că începând cu temperatura de 300°C are loc cristalizarea preponderentă a oxidului de titan în structură anatas. În jurul valorii de 500°C pot fi depistate prezența ambelor tipuri de cristalizări, pe când pentru cazul regimurilor termice mai mari de 750°C, doar structura de tip anatas mai persistă.

Studiul s-a efectuat pe un lot 12 șobolani (Linia Vistar) la care am implantat în regiunea unghiului mandibulei implante din titan cu suprafața nanostructurată prelucrată la temperatura de 300°C. Toate intervențiile efectuate asupra animalelor de laborator au fost efectuate în conformitate cu legea cu privire la protecția animalelor.

Șobolani au fost împărțiți în două grupe, prima grupă 6 șobolani au fost decapitați după 3 luni, și 6 șobolani la 4 luni după implantare.

Toate intervențiile chirurgicale au fost efectuate sub anestezie generală cu Ketamin-ratiopharm și eter, doza administrată a fost calculată corespunzător greutății fiecărui animal. Ca loc de implantare a fost ales maxilarul inferior. S-a bărbierit câmpul operator în regiunea unghiului mandibulei și se prelucra cu alcool de 70%. S-a efectuat incizia la nivelul unghiului mandibulei de 0,8—0,9 cm cu un bisturiu steril de unică folosință. Cu ajutorul fiziodispenserului osul decolat sub răcire cu soluție fiziologică, cu o freză sferică de mărime corespunzătoare din aliaj extradur sa format o cavitate în os conform formei implantului.

Pentru a preveni supraîncălzirea osului în timpul preparării patului implantului sa făcut sub răcire cu soluție fiziologică, este dovedit că odată cu creșterea temperaturii osului mai sus de 41°C vasele sangvine, circulația în

ele precum și țesutul osos suferă schimbări neînsemnate, iar încălzirea pînă la 52°C duce la stoparea permanentă a circulației și ca urmare survine necroza țesuturilor. După aceea se înlocuia freza sferică cu una trunchi de con și se crea o formă retentivă a cavității pentru implantul precornizat, cu orificiul de intrare puțin mai mic decît fundul cavității. Dimensiunile cavităților erau în conformitate cu dimensiunile implantelor aplicate.

Implantul a fost aplicat în cavitate sub presiune dozată, după aceasta verificîndu-se cu pensa stabilitatea lui, sau aspirat resturile plaga sa suturat.

Se prelucra plaga suturată cu soluție de apă oxigenată de 3% și soluție Verde de briliant de 1%. Se administra intramuscular 0,2 ml de antibiotic — sol. de Lincomicină — ca terapie antimicrobiană și antidolore — sol. Analgin.

După 12 ore de la intervenție șobolanilor li se administra intramuscular sol. de Lincomicină cu Analgină, cu prelucrare medicamentoasă a plăgii cu soluție de apă oxigenată de 3% și soluția Verde de briliant de 1%. După aceea aceste proceduri se efectuau odată pe zi timp de 5 zile.

Perioada postimplantară a decurs ușor cu reabilitarea completă a animalelor. La un șobolan din 12 perioada postoperatorie a decurs cu edem pronunțat și respingerea ulterioară a implantului introdus. În restul cazurilor rănilor s-au cicatrizat rapid fără semne evidente de inflamație, ce reprezintă un element pozitiv al osteointegrării. La a șaptea zi de la operație au fost înlăturate suturile.

Rezultate obținute

Studiul experimental efectuat preventiv pe animalele de laborator în perioada postoperatorie a decurs numai într-un caz din 12 cu respingerea implantului, la restul cazurilor perioada postimplantară a fost fără reacții nedorite inflamatorii locale, sau de respingere a materialului implantat cu o cicatrizare rapidă a rănilor postoperatorii. După perioada necesară implantării complete, după 3 luni sub anestezie generală cu eter și Ketamin-ratiopharm au fost decapitați primul lot de șobolani. S-au extras sectoare din osul cu implantul introdus în el de la fiecare șobolan, după aceasta bucațile de os au fost fixate în soluție de 10% formaldehidă timp de 10 zile. Preparatele bine degresate în soluție etanol 70°; 80°; 96°; 100° au fost incluse în rășină epoxidă, după obținerea șlifurilor sa efectuat colorarea în soluție de 2% metilen blau și gențian violet.

S-a efectuat un studiu histologic la nivelul microscopiei optice a osteointegrării mostrelor implantelor efectuate de noi. În urma studiului histologic efectuat de noi sa obținut o bună conectare funcțională între osul viu și suprafața implantului.

Concluzie

În preparatele obținute prin supunerea implantelor din titan cu suprafața nanostructurată prelucrate la temperatura de 300°C ce au fost implantate în unghiul mandibulei animalelor de laborator, în urma studiului histologic a șlifurilor la microscopia optică

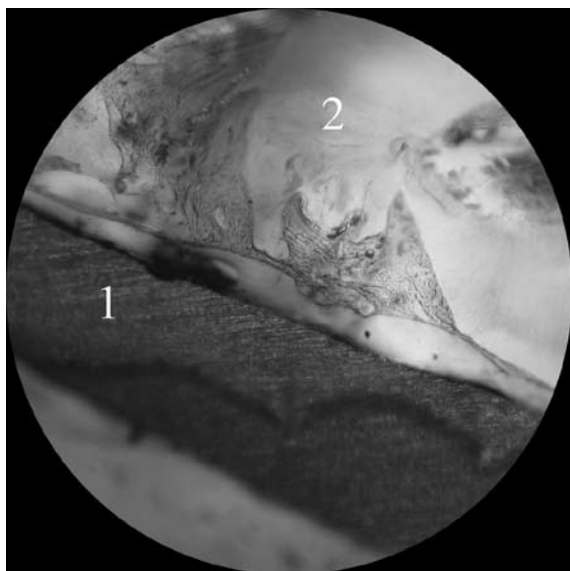


Fig. 2. Este reprezentată imaginea șlifului cu titanul (1) osteointegrat în țesutul osos (2) al mandibulei la șobolan, mărime 10×10. Colorație metilen blau

la 11 cazuri de șobolani sa obținut o interfață favorabilă între suprafața implantului din titan și loja lui, cu un înalt grad de osteointegrare cu țesutul osos periimplantar. În un caz la un șobolan a avut loc respingerea implantului.

* (Lucrare efectuată cu suport financiar al Consiliului Suprem pentru știință și dezvoltare tehnologică al AȘM Contract de finanțare Nr 19/ind. din data de 31.01.08)

Bibliografie:

1. Параскевич В.Л., Дентальная имплантология — Основы теории и практики, Минск, 2002.
2. Робустова Т.Г., Имплантация зубов — хирургические аспекты, „Медицина“, Москва, 2003.
3. Anale științifice — Ediția a IX-a, Probleme clinico chirurgicale, Titanul și „osteointegrarea“ în implantologie, Chișinău 2008
4. Darea de seamă privind lucrarea de cercetări științifice. Elaborarea tehnologiilor de obținere a suprafețelor nanostructurate a implantelor dentare de titan Etapa II, Contract de finanțare nr.19/ind. din 31.01.08, Chișinău 2008